



MANUALE OPERATIVO PER LA VISITA POST MORTEM AL MACELLO SUINO

SOMMARIO

03. PREMESSA

04. **EPATITE PARASSITARIA** [Art. 45, lett. h)] – [9CFR 311.31(c)]
05. **ECHINOCOCCOSI-IDATIDOSI** [Art. 45, lett. h)] - [9CFR 311.25(d)]
06. **CISTICERCOSI** (Art. 30)] - [9CFR 311.24]
07. **PLEUROPOLMONITE** [Art. 45, lett. f) - o)] - [9CFR 311.16(a)1]
08. **SPLENOMEGALIA** [Art. 45, lett. f), o)] - [9CFR 311.16(7)]
09. **NEFRITE INTERSTIZIALE** [Art. 45, lett. t)] - [9CFR 311.10(b)]
10. **GASTROENTERITE** [Art. 45, lett. f), t)] - [9CFR 311.16(a)7]
11. **ASCESSI** [Art. 45, lett. f) - o)] - [9CFR 311.14]
12. **TUBERCOLOSI** [Art. 33)] - [9CFR 311.2]
13. **MAL ROSSINO** – [Art. 45, lett. f)] - [9CFR 311.5]
14. **MAL ROSSINO** – [Art. 45, lett. t)] - [9CFR 311.6]
15. **PUNTURE DI INSETTO** - [9CFR 311.22]
16. **PERITONITE** [Art. 45, lett. f) – o)] - [9CFR 311.16(a)1]
17. **ITTERO** [Art. 45, lett. o)] - [9CFR 311.19]
18. **CRIPTORCHIDISMO** [Art. 45, lett. o)] - [9CFR 311.20]
19. **SINDROME DERMATITE NEFRITE (PDNS)** [Art. 45, lett. f) – o)] - [9CFR 311.22]
20. **PESTI SUINE (PSC-PSA)** [Art. 45, lett. e)] - [9CFR 311.3]
21. **SEGNI DI COMBATTIMENTO** [Art. 44, par. 3)] - [9CFR 311.22]
22. **INCIDENTI DI MACELLAZIONE** [Art. 45, lett. o)]
23. **CONTAMINAZIONE DELLA CARCASSA** [Art. 45, lett. r)] - [9CFR 310.18(a)]

24. RINGRAZIAMENTI







PREMESSA

Il presente manuale operativo è stato redatto sulla base delle esperienze dei Veterinari Ufficiali che operano negli stabilimenti di macellazione di suini e del supporto tecnico scientifico dell'Istituto Zooprofilattico Sperimentale della Lombardia e dell'Emilia Romagna. Esso ha come obiettivo quello di fornire una guida pratica per l'identificazione e la gestione dei casi/situazioni che possono presentarsi nel corso della visita ispettiva post mortem.

Il documento è destinato sia alla formazione del personale neoassunto o che comunque per la prima volta si approcci alla macellazione del suino, sia alla consultazione da parte dei Veterinari Ufficiali, ai fini di una sempre maggiore condivisione e armonizzazione nell'interpretazione delle diverse lesioni e nella emissione dei relativi giudizi ispettivi.

La scelta dei contenuti riguarda, da un lato le patologie di più frequente riscontro nell'ambito dell'attività ispettiva al macello, dall'altro i possibili rischi emergenti che, in quanto tali, necessitano di particolare abilità nella loro identificazione e rapidità nella gestione delle problematiche connesse.

Dove disponibili, sono stati inseriti anche gli elementi di diagnosi differenziale al fine di guidare il Veterinario Ufficiale nell'identificazione della patologia ed emissione del giudizio ispettivo.

In base alle disposizioni del Reg. (UE) 2019/627, l'ispezione post mortem nel suino è di tipo visivo, con la necessità di ricorso alla palpazione ed incisione per ulteriori approfondimenti, da attuare nel caso in cui sussistano indizi di rischi per la salute pubblica. In corrispondenza di ciascuna patologia sono stati inseriti  gli appositi simboli per indicare se, ai fini dell'emissione del  giudizio ispettivo  sia sufficiente la sola ispezione () o sia necessario estendere la valutazione tramite palpazione () e incisione () degli organi in questione e/o di altri organi correlati.

Il documento è stato suddiviso in schede, stampabili anche singolarmente, ciascuna delle quali è riferita ad una singola patologia. All'interno di ciascuna scheda viene riportata la descrizione dei rilievi anatomico patologici caratteristici, le immagini esplicative e dove disponibili i relativi agenti eziologici.

Il giudizio ispettivo, compresi gli ulteriori eventuali approfondimenti analitici che potrebbero essere necessari per arrivare ad una diagnosi definitiva, è stato formulato tenendo conto, dove disponibili, delle disposizioni relative ai rischi generici e specifici stabiliti dalle normative comunitarie di riferimento, il cui riferimento è stato indicato a lato della patologia stessa. In altri casi, in assenza di disposizioni specifiche, il giudizio ispettivo è stato formulato tenendo conto delle migliori pratiche veterinarie disponibili al fine della tutela della sicurezza alimentare.

Nel caso di stabilimenti di macellazione abilitati all'esportazione verso Paesi Terzi, in alcuni casi le normative specifiche degli stessi potrebbero imporre dei requisiti, legati alla gestione di alcuni rischi specifici, differenti e più restrittivi rispetto a quelli comunitari. Per questo motivo è stato stabilito che il rilievo di alcune patologie (es. Cisticercosi, Tubercolosi), qualora le stesse non siano tali da determinare l'esclusione completa delle carni dal consumo umano, le stesse dovranno comunque essere escluse dalle forniture destinate alla esportazione verso Paesi Terzi.

In caso di patologie che richiedano l'esclusione delle carni dal consumo umano, è stata anche indicata la categoria di Sottoprodotti di Origine Animale (SOA), in base alla classificazione del Reg. (UE) 2009/1069, nella quale le stesse andranno smaltite.

EPATITE PARASSITARIA

[Reg. (UE) 2019/627 – Art. 45, lett. h)] – [9CFR 311.31(c)]

Agente eziologico:

- *Ascaris suum*



RILIEVI ANATOMO PATOLOGICI

Presenza di lesioni focali, a carattere sclerotico di colore chiaro sfumato, visibili sulla superficie esterna del fegato. Al taglio si osserva ispessimento fibroso dello stroma interlobulare.

Lesioni dovute a pregresso passaggio di larve parassitarie.

In certi casi è possibile la presenza contemporanea di parassiti adulti nell'intestino

Diagnosi differenziale con tubercolosi (TBC) epatica: in caso di EPATITE PARASSITARIA le lesioni al fegato presentano margini sfumati, non sono in rilievo e, viste da vicino, il parenchima epatico mantiene la tipica lobulatura, che invece viene persa nella TBC.

GIUDIZIO ISPETTIVO

Esclusione degli organi dal consumo umano.

Smaltimento dei fegati come SOA di Categoria 3 e degli eventuali intestini parassitati come SOA Categoria 2.

Invio ICA di ritorno ad OSA competente per allevamento di origine.

Nota:

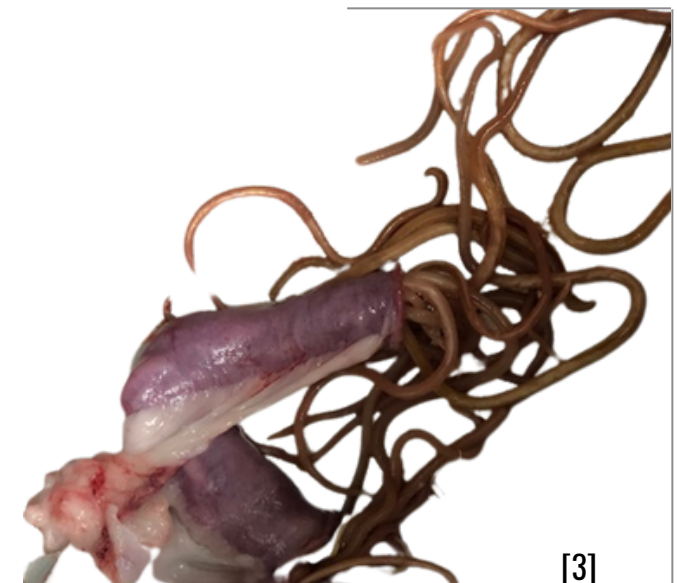La presenza diffusa di tale patologia negli animali provenienti dallo stesso allevamento può essere presa come criterio per la selezione dei capi da sottoporre a campionamento nell'ambito del PNR per la ricerca di antiparassitari.



[1]



[2]



[3]

[1-2-3] Fonte: Immagini archivio Azienda USL Modena

ECHINOCOCCOSI-IDATIDOSI

[Reg. (UE) 2019/627 – Art. 45, lett. h)] - [9CFR 311.25(d)]

Agente eziologico:

- Echinococcus granulosus



RILIEVI ANATOMO PATOLOGICI

Presenza di cisti ripiene di materiale liquido raggruppate o disseminate sul parenchima del fegato e/o del polmone.

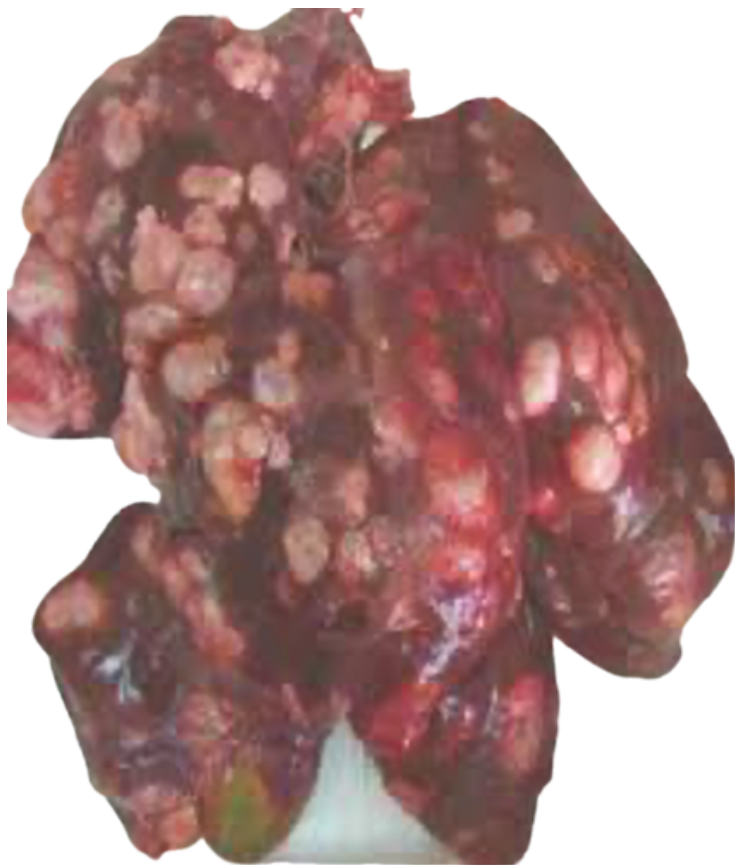Si tratta di un'evidenza estremamente rara nei suini che provengono da allevamenti intensivi, più frequente nei suini provenienti da allevamenti rurali.

GIUDIZIO ISPETTIVO

Esclusione degli organi coinvolti dal consumo umano
Smaltimento come SOA di Categoria 2.

Si consiglia il prelievo di campioni da inviare all'IZS per la tipizzazione (PCR).

Invio ICA di ritorno ad OSA ed Autorità locale competenti per allevamento di origine.



Fonte: Immagine
<https://ara.sardegna.it/sites/default/files/files/CorsiMisuraF/Echinococcosi%20cistica-ara2.pdf>

CISTICERCOSI

(Reg. (UE) 2019/627 - Art. 30)] - [9CFR 311.24]

Agente eziologico:

- Taenia solium



RILIEVI ANATOMO PATOLOGICI

Presenza di cisti parassitarie multifocali visibili principalmente a livello cardiaco e muscolare.

Evidenza estremamente rara in suini che provengono da allevamenti intensivi, più frequente nei suini provenienti da allevamenti rurali.

GIUDIZIO ISPETTIVO

Appartare la carcassa e i relativi visceri

Ispezione accurata e relativa incisione dei muscoli striati della carcassa, in particolare cuore, masseteri, pilastri del diaframma, esofago, lingua e faccia mediale della coscia

In caso di lesioni localizzate:

- Esclusione dell'organo coinvolto dal consumo umano e smaltimento dello stesso come SOA di Categoria 2. È possibile destinare le altre parti della carcassa a trattamento di bonifica a freddo (-10°C per almeno 10 giorni) (EFSA-Q-2004-002). Le carni devono comunque essere escluse dall'esportazione verso Paesi Terzi che prevedono in questi casi trattamenti specifici di bonifica (es USA rif. 9 CFR 311.24)

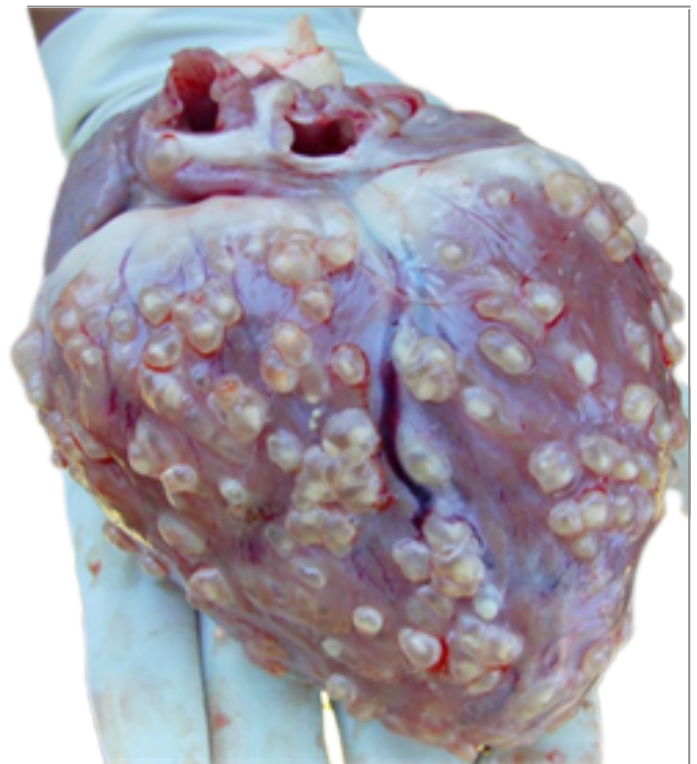
Esclusione delle carni dall'esportazione verso Paesi Terzi.

In caso di lesioni generalizzate:

- Esclusione dell'intera carcassa e relative frattaglie dal consumo umano e smaltimento dello stesso come SOA di Categoria 2.

Invio ICA di ritorno ad OSA ed Autorità locale competenti per allevamento di origine.

Prelievo di un campione di porzione muscolare interessata ed invio al laboratorio (IZS) per tipizzazione della specie parassitaria (PCR e sequenziamento).



Fonte: Immagine
<https://www.scrip.org/journal/paperinformation.aspx?paperid=93216>

PLEUROPOLMONITE

[Reg. (UE) 2019/627 – Art. 45, lett. f) - o]] - [9CFR 311.16(a)1]

Agente eziologico:

- *Mycoplasma hyopneumoniae*,
e complicazioni batteriche.

In rari casi forme virali: es. virus influenzali

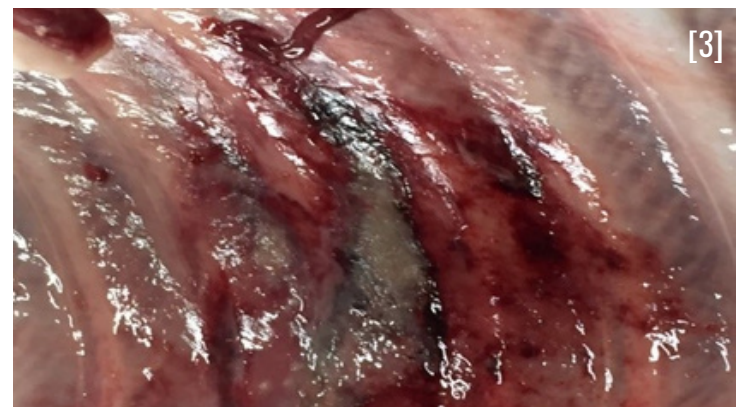
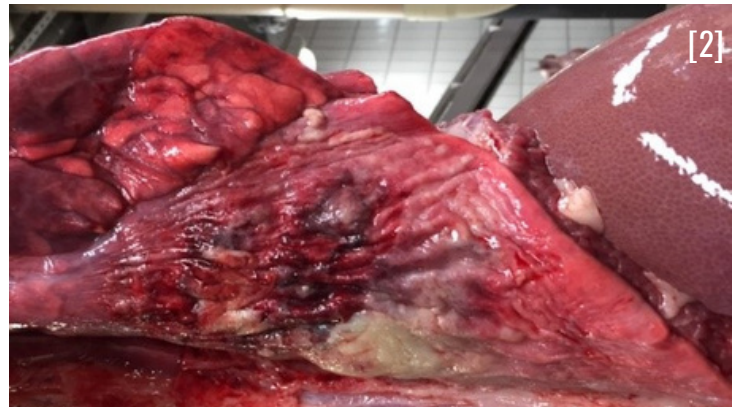
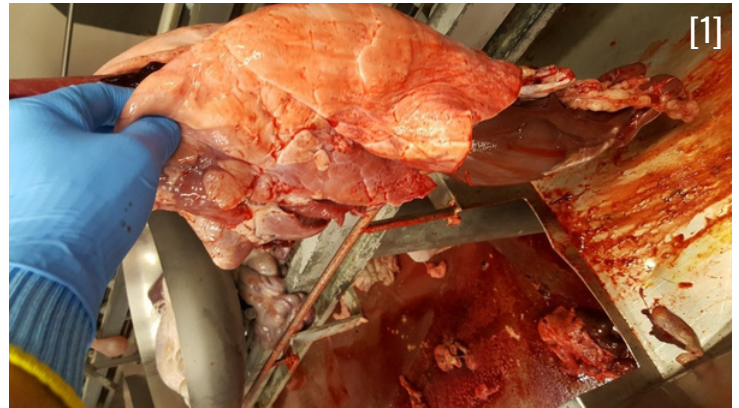RILIEVI ANATOMO PATOLOGICI

Il parenchima polmonare si presenta di consistenza aumentata e di colore più scuro. In altri casi possono essere di tipo purulento o fibrinoso con aree più consistenti di colore chiaro

A seconda dell'agente eziologico possono essere interessate tutte le zone del polmone.

L'infiammazione può riguardare solo il polmone o estendersi per contatto alla pleura



GIUDIZIO ISPETTIVO

Ispezione della carcassa con palpazione ed eventuale incisione e dei visceri toracici e addominali compresi i relativi linfonodi satellite

- In caso di **assenza** di processi infiammatori/proliferativi a livello di altri organi/linfonodi, esclusione dal consumo umano degli organi interessati;
- In caso di **presenza** di processi infiammatori/proliferativi a livello di altri organi/linfonodi, esclusione dal consumo umano dell'intera carcassa, comprese le frattaglie.

Smaltimento come SOA di Categoria 2

Nota:

- La presenza diffusa di tale patologia negli animali provenienti dallo stesso allevamento può essere presa come criterio per la selezione dei capi da sottoporre a campionamento nell'ambito del PNR per la ricerca di antimicrobici.

[1-2-3] Fonte: Immagini
archivio Azienda USL Modena

SPLENOMEGALIA

[Reg. (UE) 2019/627 – Art. 45, lett. f), o)] - [9CFR 311.16(7)]



RILIEVI ANATOMO PATOLOGICI

La milza si presenta aumentata di volume, di colore rosso scuro e di consistenza friabile per accumulo di sangue. Presenza di aderenze con l'omento nel quale spesso si presenta ritorta.

Il peritoneo non presenta segni di reazione infiammatoria, può presentarsi di colore rosso per accumulo di sangue proveniente alla milza per diapedesi.

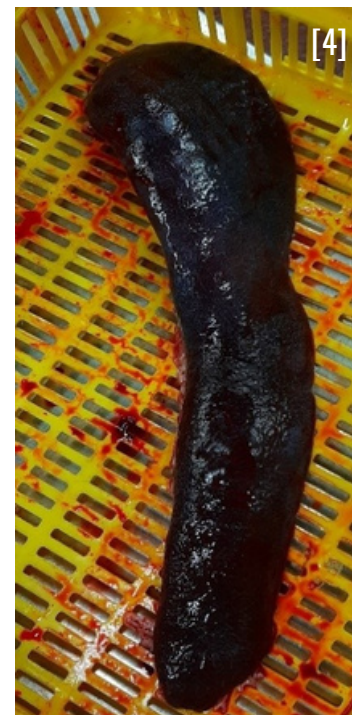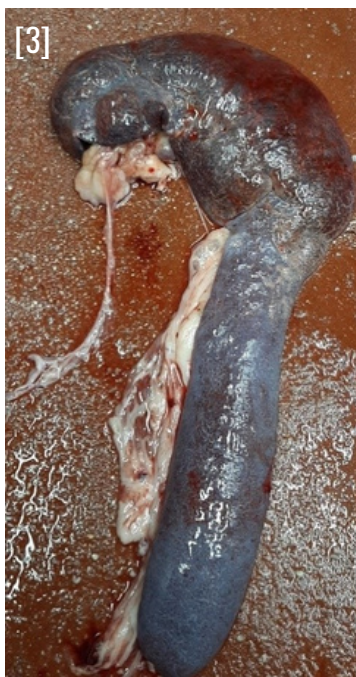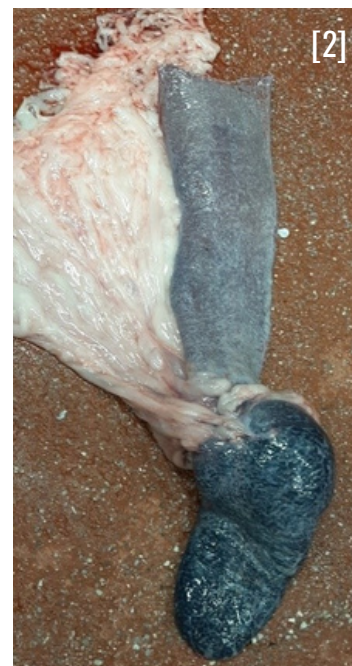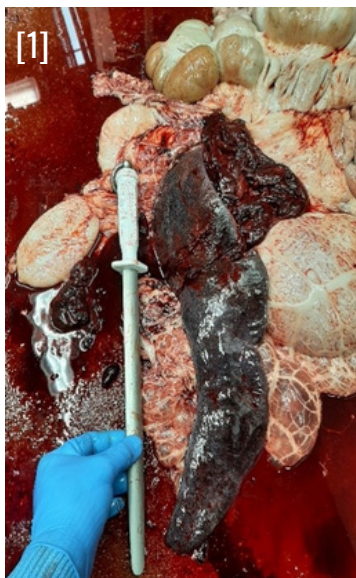DIAGNOSI DIFFERENZIALE CON PESTI SUINE:

in caso di PESTI SUINE le lesioni interessano più animali della stessa partita, si associano solitamente ad emorragie sparse sulla cute e sugli altri organi toracici e addominali (in particolare a livello renale – c.d. reni a “uovo di tacchino) ed infarti splenici marginali nella PSC

GIUDIZIO ISPETTIVO

Ispezione della carcassa con palpazione ed eventuale incisione dei visceri toracici e addominali compresi i relativi linfonodi satellite:

- In caso di **assenza** di processi infiammatori/proliferativi a livello di altri organi/linfonodi, esclusione dal consumo umano della milza e delle porzioni di peritoneo infarcite di sangue, Smaltimento come SOA di Categoria 3.
- In caso di **presenza** di processi infiammatori/proliferativi a livello di altri organi/linfonodi, esclusione dal consumo umano dell'intera carcassa, comprese le frattaglie, smaltimento come SOA di Categoria 2.



[1-2-3-4] Fonte: Immagini
archivio Azienda USL Modena

NEFRITE INTERSTIZIALE

[Reg. (UE) 2019/627 – Art. 45, lett. t)] - [9CFR 311.10(b)]

Agente eziologico:

- Leptospira spp.
(più frequente L. sierograppo Pomona)



RILIEVI ANATOMO PATOLOGICI

Il rene si presenta di colore disomogeneo, cosparso di macchie chiare che al taglio interessano la zona corticale renale.

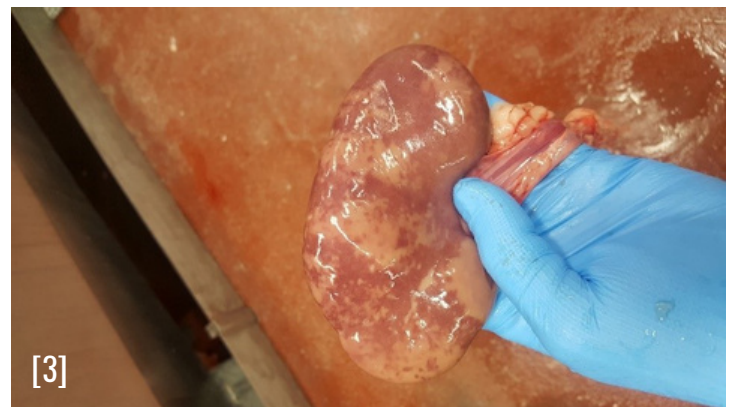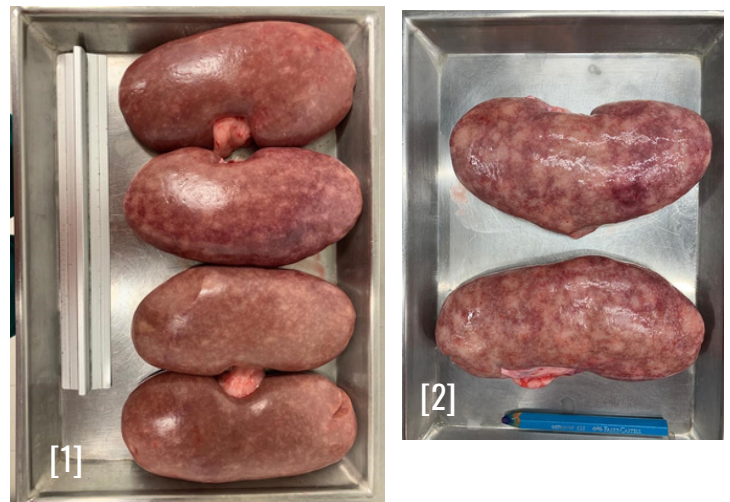Diagnosi differenziale con la SINDROME DERMATITE NEFRITE (PDNS): in caso di PDNS le lesioni renali sono associate a lesioni necrotico emorragiche a livello cutaneo.

GIUDIZIO ISPETTIVO

APPARTARE LA CARCASSA E I RELATIVI VISCERI

Ispezione della carcassa con palpazione ed eventuale incisione dei visceri toracici e addominali compresi i relativi linfonodi satellite:

- In caso di **assenza** di processi infiammatori/proliferativi a livello di altri organi/linfonodi, esclusione dal consumo umano di reni, vescica e organi genitali. Smaltimento come SOA di Categoria 2.
- In caso di **presenza** di processi infiammatori/proliferativi a livello di altri organi/linfonodi, esclusione dal consumo umano dell'intera carcassa, comprese le frattaglie, smaltimento come SOA di Categoria 2.



[1-2-3] Fonte: Immagini archivio Azienda USL Modena

In caso di presenza diffusa su più animali si avanza **SOSPETTO DI LEPTOSPIROSI:**

Prelevare alcuni reni con lesioni evidenti (se possibile prelevare anche uteri e ovaie dagli stessi animali)

- Campioni refrigerati: si tratta della forma ottimale, **ma devono essere analizzati rigorosamente entro 24 ore dal prelievo**
- Campioni congelati: da applicare se non è possibile rispettare il limite delle 24 ore (Il congelamento diminuisce comunque la sensibilità della prova)

Indicare sulla Scheda di accompagnamento dei campioni, richiesta:

- PCR
- Esame colturale

GASTROENTERITE

[Reg. (UE) 2019/627 – Art. 45, lett. f), t)] - [9CFR 311.16(a)7]



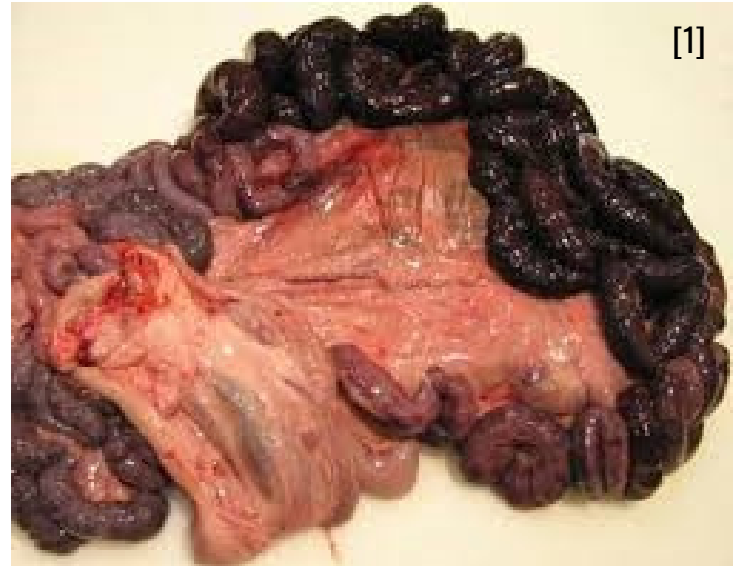RILIEVI ANATOMO PATOLOGICI

Stomaco/intestino si presentano dilatati e di colore scuro, possibile necrosi e gangrena.

Milza e linfonodi mesenterici aumentati di volume.

DIAGNOSI DIFFERENZIALE CON PESTI SUINE:

In caso di PESTI SUINE le lesioni interessano più animali della stessa partita, si associano solitamente ad emorragie sparse sulla cute e sugli altri organi toracici e addominali.

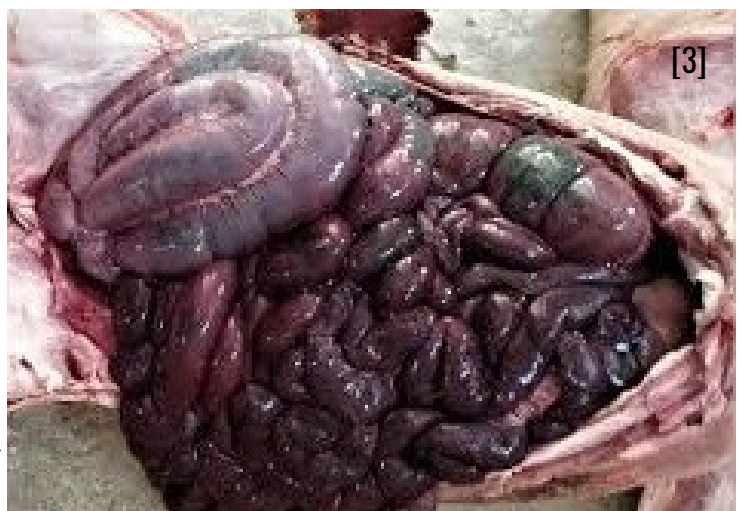

GIUDIZIO ISPETTIVO

Ispezione della carcassa con palpazione ed eventuale incisione dei visceri toracici e addominali compresi i relativi linfonodi satellite:

- In caso di **assenza** di processi infiammatori/proliferativi a livello di altri organi/linfonodi, esclusione dal consumo umano del pacchetto gastro intestinale. Smaltimento come SOA di Categoria 2.
- In caso di **presenza** di processi infiammatori/proliferativi a livello di altri organi/linfonodi, esclusione dal consumo umano dell'intera carcassa, comprese le frattaglie, smaltimento come SOA di Categoria 2.

L'interessamento della milza e dei linfonodi mesenterici depone a favore di una possibile diffusione sistemica.



[1] Fonte: https://www.veterinariadigital.com/en/post_blog/porcine-necrotic-enteritis-one/

[2] Fonte: https://www.angoras.co.za/page/clostridium_perfringens_type_a

[3] Fonte: Immagini archivio Azienda USL Modena

ASCESSI

[Reg. (UE) 2019/627 – Art. 45, lett. f) - o)][9CFR 311.14]

Agente eziologico:

- Trueperella pyogenes
- Gen. Streptococcus
- Staphylococcus aureus
- Pasteurella multocida



RILIEVI ANATOMO PATOLOGICI

Presenza di una o più massa con deformazione del profilo esterno/interno della carcassa.

GIUDIZIO ISPETTIVO

Ispezionare la parte per verificare l'effettiva estensione della lesione e l'eventuale coinvolgimento dei linfonodi satellite.

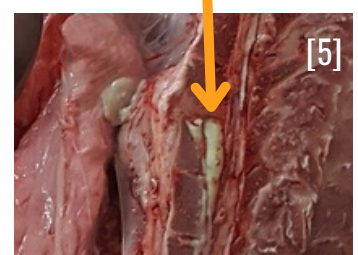
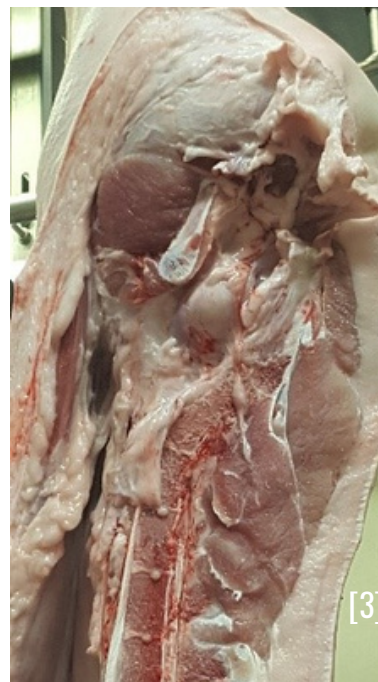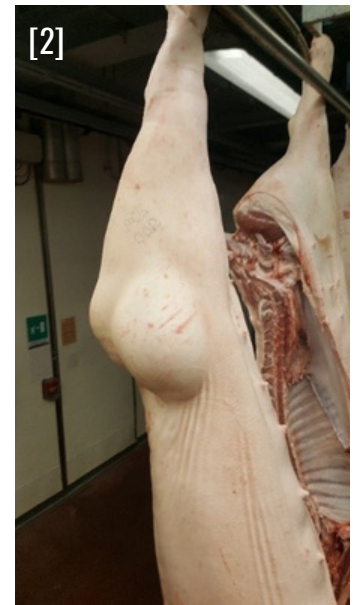
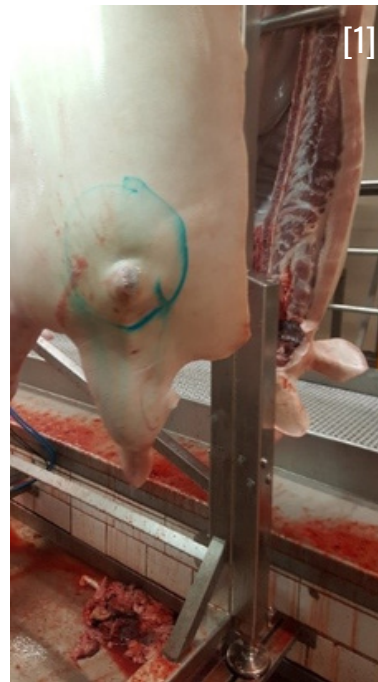Ispezione della carcassa con palpazione ed eventuale incisione e dei visceri toracici e addominali compresi i relativi linfonodi satellite

- In caso di **assenza** di processi infiammatori/proliferativi a livello di altri organi/linfonodi, rimuovere la parte anatomica interessata, e gli eventuali linfonodi coinvolti, evitando la rottura della capsula ascessuale. In caso di rottura e contaminazione delle carni, rimuovere in modo igienico, se possibile, la parte anatomica contaminata senza utilizzo dell'acqua
- In caso di **presenza** di processi infiammatori/proliferativi a livello di altri organi/linfonodi e/o di ascessi multipli a carico della stessa carcassa, esclusione dal consumo umano dell'intera carcassa, comprese le frattaglie

Smaltimento delle parti interessate come SOA di Categoria 2.

Nota:

La presenza diffusa di ascessi nel collo negli animali provenienti dallo stesso allevamento può essere presa come criterio per la selezione dei capi da sottoporre a campionamento nell'ambito del PNR per la ricerca di antimicrobici.



[1-2-3-4-5] Fonte: Immagini archivio Azienda USL Modena

TUBERCOLOSI

[Reg. (UE) 2019/627 – Art. 33] - [9CFR 311.2]

Agente eziologico:

- Mycobacterium avium (più frequente),
- Mycobacterium tuberculosis,
- Mycobacterium bovis,
- altri micobatteri



RILIEVI ANATOMO PATOLOGICI

Presenza di lesioni nodulari di consistenza compatta a livello di organi addominali, in particolare fegato e relativi linfonodi, possibile presenza di materiale caseoso. Possibile interessamento anche dei linfonodi sottomandibolari.

Diagnosi differenziale con EPATITE PARASSITARIA:

in caso di TBC le lesioni al fegato presentano margini netti e non sfumati, spesso in rilievo e, viste da vicino, il parenchima epatico perde la tipica lobulatura, che invece viene mantenuta nell'epatite parassitaria.

GIUDIZIO ISPETTIVO

Appartare la carcassa e i relativi visceri

- Ispezione, palpazione e incisione degli altri organi toracici/addominali;
- Ispezione palpazione e incisione dei relativi linfonodi, compresi quelli ancora adesi alla carcassa;
- Ispezione della carcassa, in particolare pleura e peritoneo parietali;

In caso di **lesioni in più distretti**, esclusione dal consumo umano di tutta la carcassa e delle relative frattaglie e del sangue.

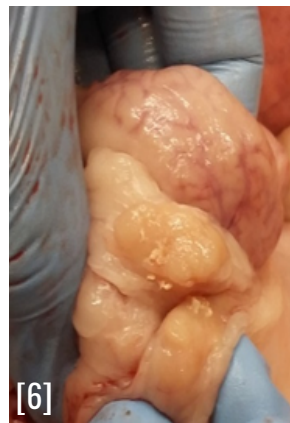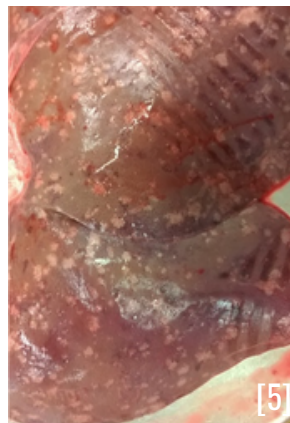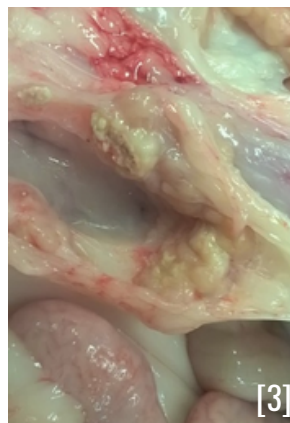
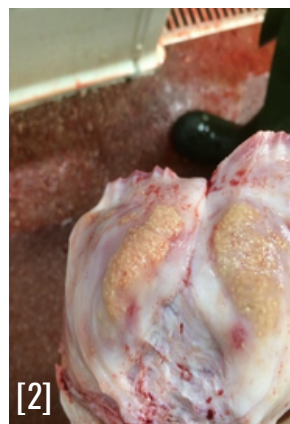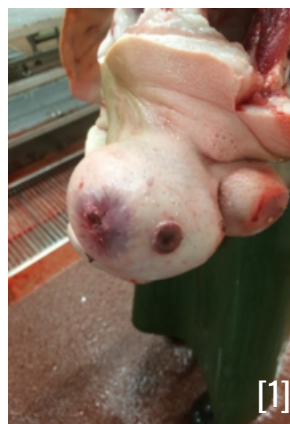In caso di **lesione localizzata**, esclusione dal consumo umano degli organi coinvolti e dei relativi linfonodi satellite. Le carni devono comunque essere escluse dall'esportazione verso Paesi Terzi che prevedono in questi casi trattamenti specifici di bonifica (es USA rif. **9-CFR 311.2-c**)

Smaltimento delle parti interessate come SOA di Categoria 2.

Invio ICA di ritorno ad OSA ed Autorità locale competenti per allevamento di origine.

Prelievo di un campione di organi/linfonodi interessato ed invio al laboratorio con richiesta:

- Esame Istologico/Colorazione Ziehl Neelsen;
- Esame Colturale per Micobatteri.



MAL ROSSINO

[Reg. (UE) 2019/627 – Art. 45, lett. f) -t]] - [9CFR 311.5]

Agente eziologico:

- Erysipelothrix rhusiopathiae



RILIEVI ANATOMO PATOLOGICI

FORMA SUBACUTA

Presenza sulla superficie cutanea romboidali a losanga. Le lesioni possono essere in forma diffusa o localizzata, si presentano di colore rosso vivo, hanno dimensione variabile e al tatto possono presentarsi in rilievo rispetto alla superficie cutanea della carcassa.

FORMA CRONICA

Presenza di lesioni cutanee romboidali sotto forma di croste di colore rosso scuro in fase di regressione. Le lesioni possono essere in forma diffusa o localizzata. Può essere associato a gonfiore di una o più articolazioni.

Diagnosi differenziale con SINDROME DERMATITE NEFRITE (PDNS):

In caso di PDNS le lesioni sono di tipo necrotico emorragico e non presentano la tipica forma a losanga.

GIUDIZIO ISPETTIVO

Appartare la carcassa e i relativi visceri

FORMA SUBACUTA

- Esclusione dal consumo umano dell'intera carcassa, comprese le frattaglie

ESITI DI FORMA SUBACUTA

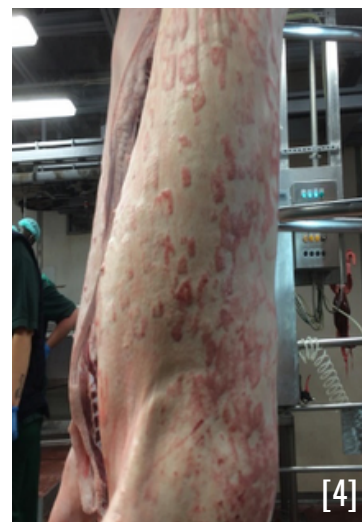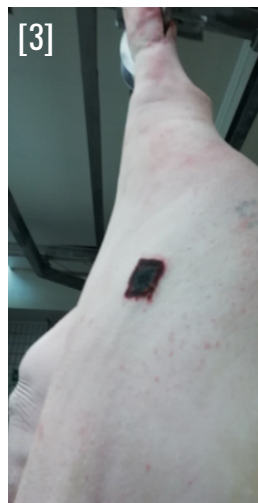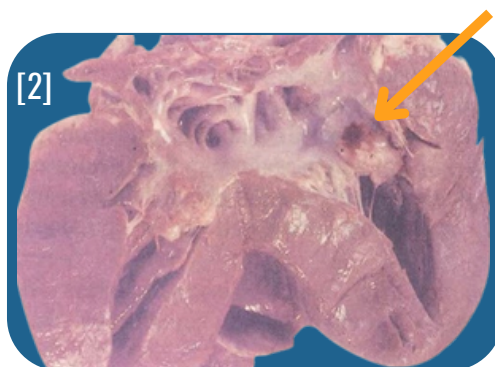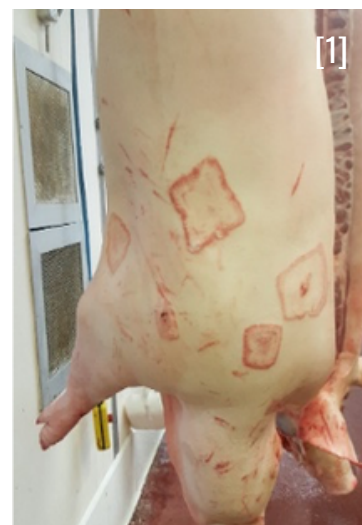Ispezione della carcassa con incisione del cuore, palpazione delle articolazioni e apertura delle articolazioni omero-tibiali:

- In caso di **assenza** di processi infiammatori/proliferativi a livello di articolazioni/endocardio rimuovere le lesioni cutanee. Se queste sono troppo diffuse per essere rimosse singolarmente, scotennare la carcassa e escludere la cute dal consumo umano
- In caso di **presenza** di processi infiammatori / proliferativi a livello di articolazioni/endocardio, escludere dal consumo umano le parti coinvolte

Le carni devono essere escluse dall'esportazione verso Paesi Terzi verso cui esistono specifiche restrizioni verso questa malattia.

Smaltimento parti rimosse come SOA di Categoria 2.

Invio ICA di ritorno ad OSA ed Autorità locale competenti per allevamento di origine.



[1-2-3-4] Fonte: Immagini archivio Azienda USL Modena e Azienda USL Romagna



RILIEVI ANATOMO PATOLOGICI

Degenerazione a carattere proliferativo che può riguardare uno o più organi ed i relativi linfonodi.

La parte interessata perde le proprie caratteristiche anatomiche specifiche con alterazioni che possono riguardare singolarmente o in maniera congiunta la forma, il colore e la consistenza.

GIUDIZIO ISPETTIVO

Appartare la carcassa e i relativi visceri

- Ispezione, palpazione e incisione di tutti gli organi toracici/addominali;
- Ispezione palpazione e incisione dei relativi linfonodi, compresi quelli ancora adesi alla carcassa;
- Ispezione della carcassa

In caso di **presenza** di processi proliferativi a livello di altri organi/linfonodi, tali da deporre per una diffusione metastatica, esclusione diretta dal consumo umano dell'intera carcassa, comprese le frattaglie

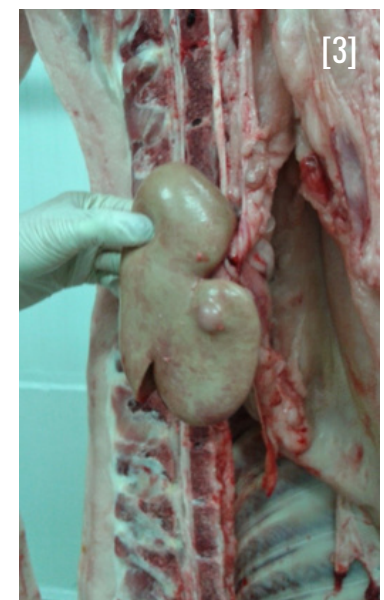
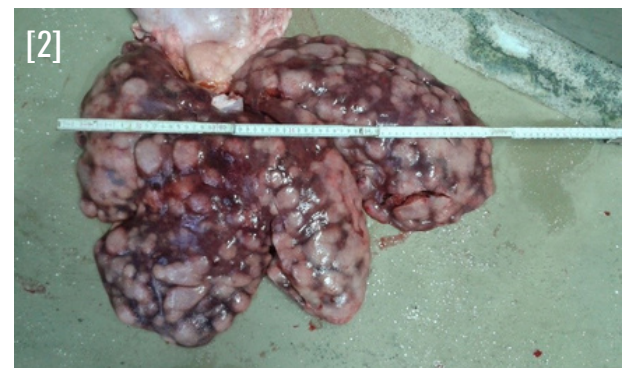
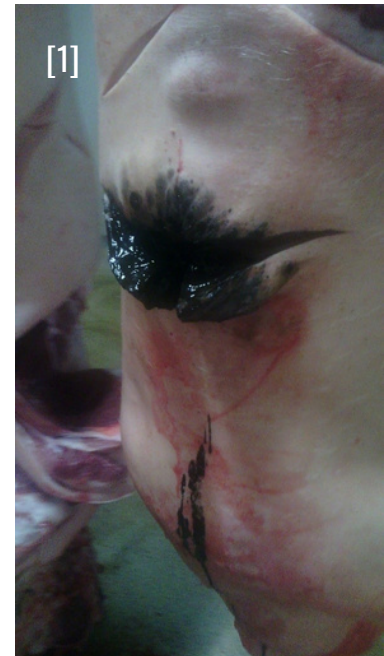In caso di **assenza** di processi proliferativi a livello di altri organi/linfonodi, trattenere la carcassa e le relative frattaglie presso lo stabilimento fino all'esito dell'esame istologico. In caso di impossibilità a trattenere le carni presso lo stabilimento esclusione diretta delle stesse dal consumo umano

Smaltimento parti rimosse come SOA di Categoria 2.

Indipendentemente dal grado di diffusione, prelevare sempre un campione di organi/linfonodi interessati ed invio al laboratorio con richiesta:

ESAME ISTOLOGICO

Invio ICA di ritorno ad OSA ed Autorità locale competenti per allevamento di origine.



PUNTURE DI INSETTO

[9CFR 311.22]



RILIEVI ANATOMO PATOLOGICI

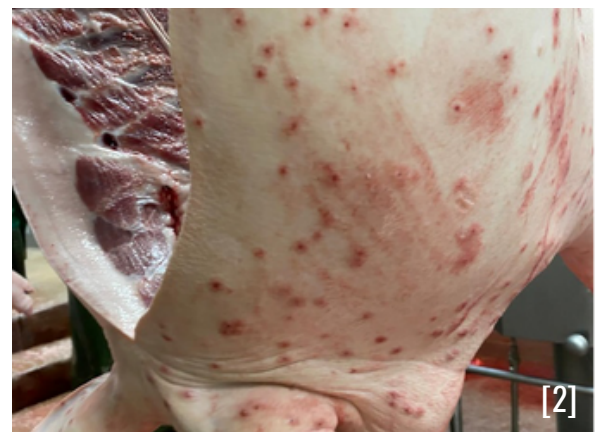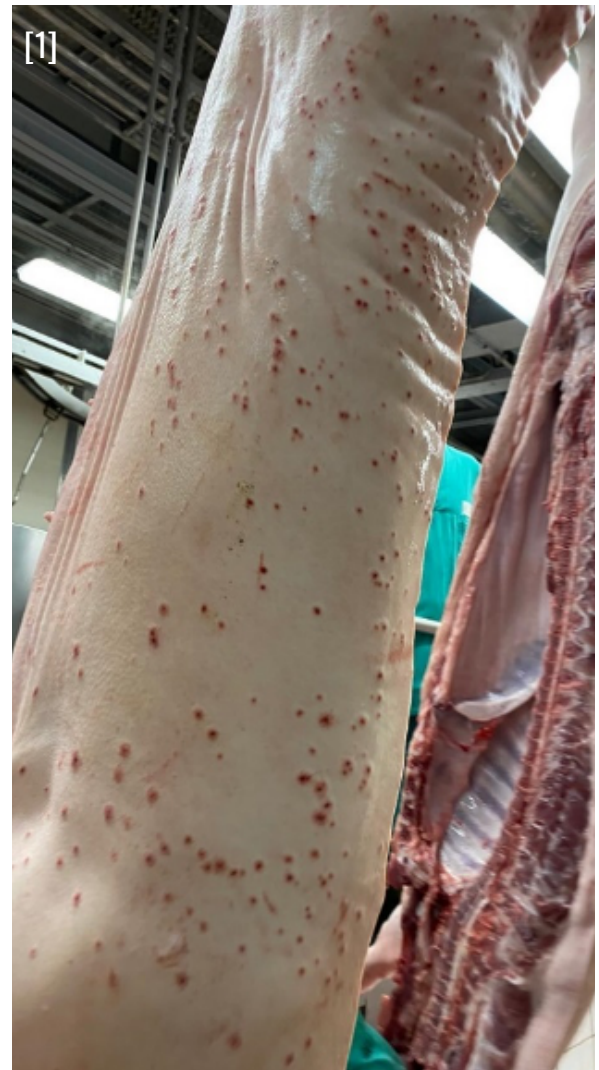Presenza diffusa di lesioni puntiformi di colore rosso vivo che si approfondano nel sottocute.

Tale rilievo riguarda solitamente più animali provenienti dal medesimo allevamento.

GIUDIZIO ISPETTIVO

Si tratta di un rilievo ispettivo che non incide sulla possibilità di destinare la carcassa e le relative frattaglie al consumo umano.

Nel caso in cui le lesioni compaiano ripetutamente su tutti gli animali provenienti dallo stesso allevamento, informare tramite ICA di ritorno l'Autorità locale competente per valutazioni relative alla gestione del benessere animale in allevamento



[1-2] Fonte: Immagini archivio Azienda USL ModenaA

PERITONITE

Reg. (UE) 2019/627 – Art. 45, lett. f)] - [9CFR 311.16(a)1]



RILIEVI ANATOMO PATOLOGICI

Presenza di lesioni infiammatorie a diverso stadio, possibile presenza di zone di aderenza

Presenza di versamento siero-emorragico nel contenitore per la raccolta dei visceri.

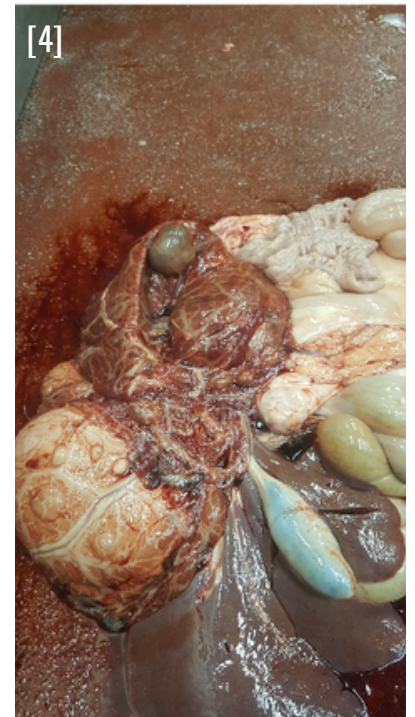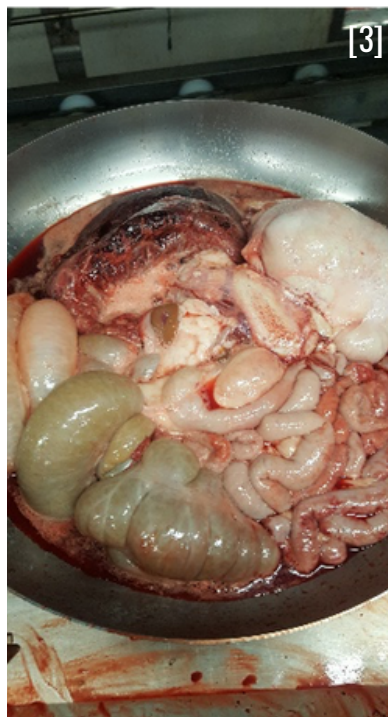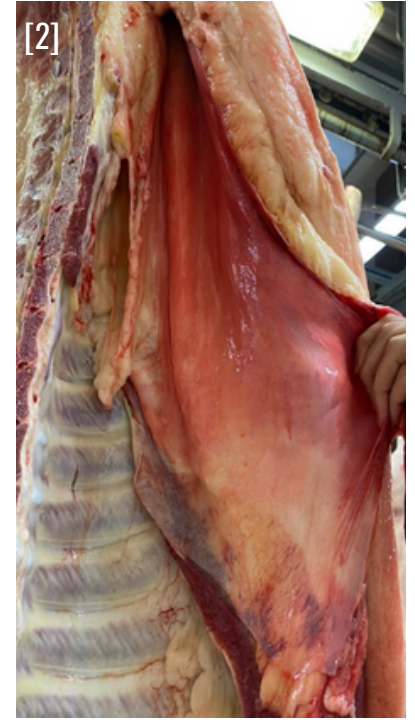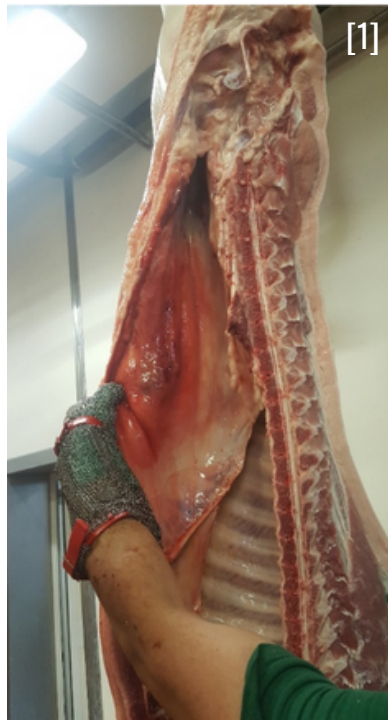La milza può presentarsi aumentata di volume di colore scuro, consistenza friabile, possibile incarcerazione della stessa nel peritoneo.

GIUDIZIO ISPETTIVO

Appartare la carcassa e i relativi visceri

Ispezione della carcassa con palpazione ed eventuale incisione e dei visceri toracici e addominali compresi i relativi linfonodi satellite:

- In caso di reazione infiammatoria lieve con **assenza** di processi reattivi, a livello di altri organi/linfonodi, tali da escludere uno stato di setticemia, rimuovere la porzione di peritoneo interessata
- In caso di reazione infiammatoria estesa e/o con **presenza** di processi reattivi a livello di altri organi/linfonodi, tali da deporre per uno stato di setticemia, esclusione dal consumo umano dell'intera carcassa, comprese le frattaglie



Smaltimento come SOA di Categoria 2

[1-2-3-4] Fonte: Immagini archivio Azienda USL ModenaA



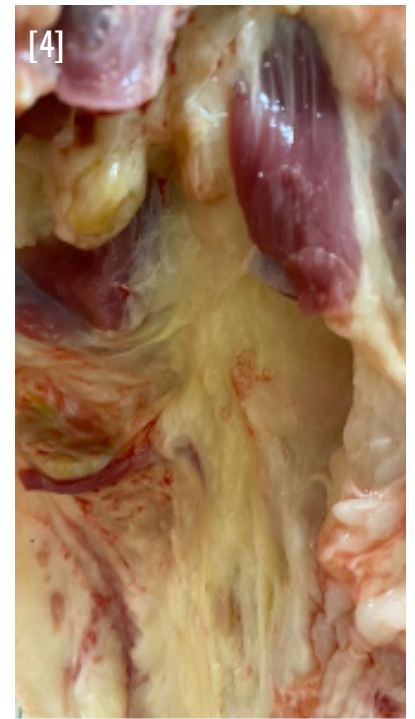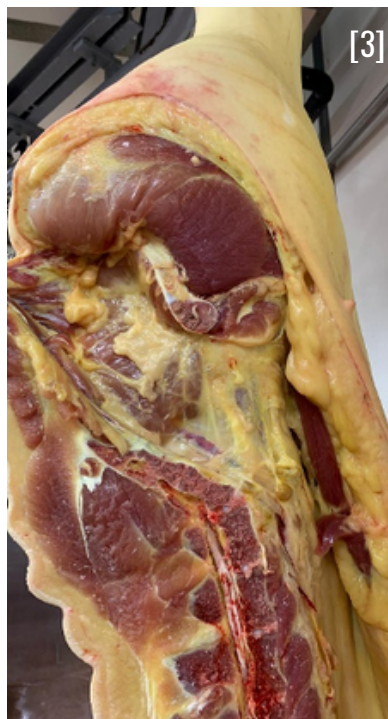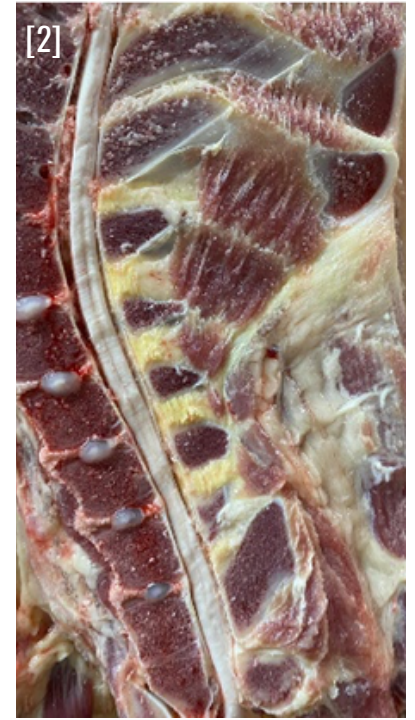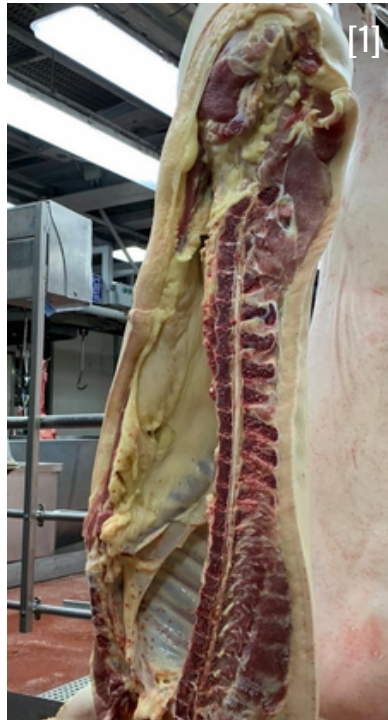RILIEVI ANATOMO PATOLOGICI

Colorazione giallastra della carcassa in particolare a livello di grasso, cotenna e sclera dell'occhio.

- Può essere associato ad epatomegalia e steatosi epatica.
- Può comparire in associazione a peritonite e torsione della milza

GIUDIZIO ISPETTIVO

Esclusione della carcassa e delle relative frattaglie dal consumo umano e smaltimento come SOA di Categoria 2 se associata a peritonite, in alternativa Categoria 3



[1-2-3-4] Fonte: Immagini archivio Azienda USL Modena

CRIPTORCHIDISMO

[Reg. (UE) 2019/627 – Art. 45, lett. o)] - [9CFR 311.20]



RILIEVI ANATOMO PATOLOGICI

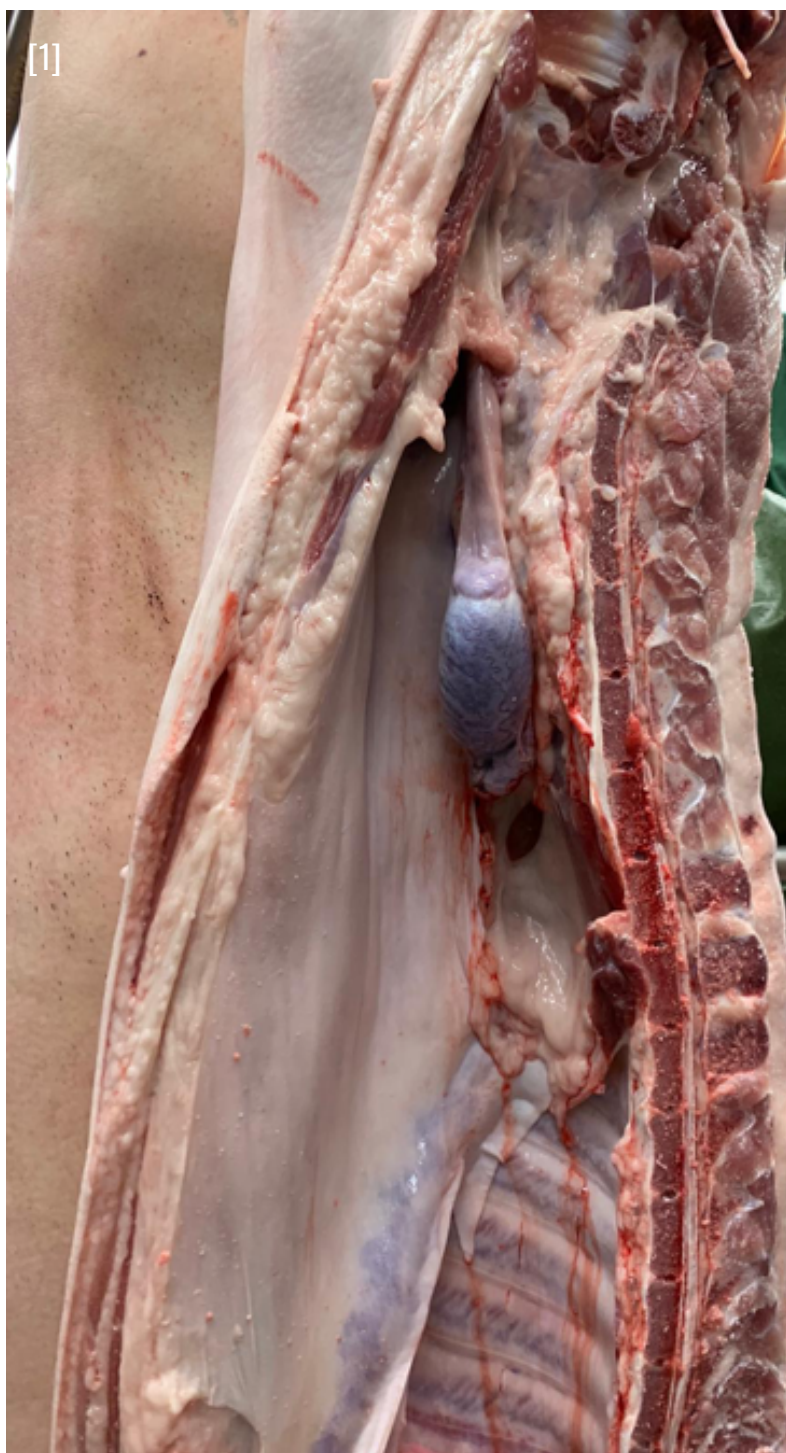
Presenza di un testicolo all'interno della cavità addominale.

In certi casi è possibile che la carcassa presenti odore pungente e sgradevole (odore sessuale).

GIUDIZIO ISPETTIVO

Odore sessuale intenso:
esclusione della carcassa dal consumo umano e smaltimento come SOA di Categoria 3.

Odore sessuale lieve:
sosta in cella della carcassa per alcune ore, in caso di remissione la carcassa può essere destinata al consumo umano, in caso di permanenza, esclusione dal consumo umano e smaltimento come SOA di Categoria 3.



[1] Fonte: Immagini archivio Azienda USL Modena

SINDROME DERMATITE NEFRITE

Reg. (UE) 2019/627 – Art. 45, lett. f) – o)] - [9CFR 311.22]

Agente eziologico:

- Circovirus tipo 2 (PCV2)



RILIEVI ANATOMO PATOLOGICI

Lesioni necrotico emorragiche a livello della cute, solitamente più visibile a livello degli arti posteriori e dei fianchi. Possibile presenza di lesioni emorragie petecchiali a livello renale.

Linfonodi aumentati di volume ed emorragici

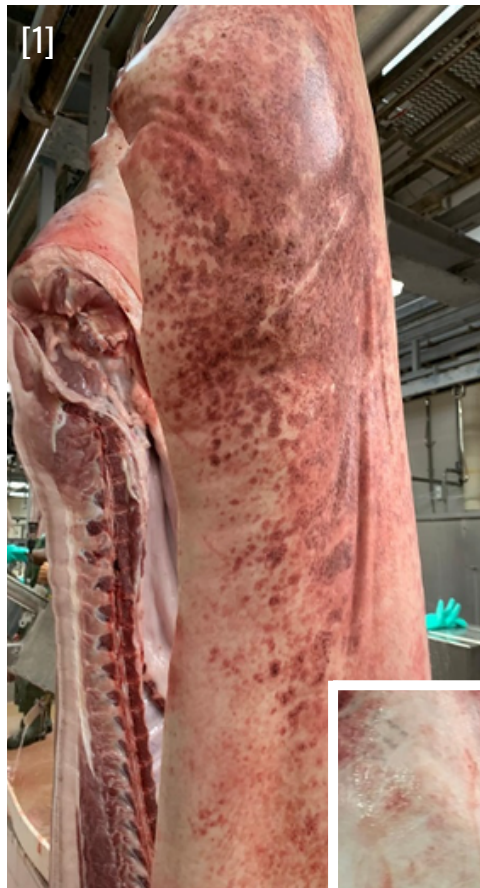Diagnosi differenziale: a livello cutaneo MAL ROSSINO GENERALIZZATO (le lesioni presentano la tipica forma a losanga), PESTI SUINE (le lesioni interessano in genere le estremità e hanno aspetto più omogeneo); a livello renale con LEPTOSPIROSI (in caso di LEPTOSPIROSI le lesioni renali non sono associate a lesioni necrotico emorragiche a livello cutaneo).

GIUDIZIO ISPETTIVO

In caso di localizzazione esclusiva a livello cutaneo, “scotennatura” della carcassa:

- In caso di **assenza** di lesioni a livello della muscolatura sottostante, la carcassa e le relative frattaglie possono essere destinate al consumo umano. Smaltimento della cute come SOA Categoria 2.
- In caso di **concomitanti** lesioni renali, esclusione della carcassa e delle relative frattaglie dal consumo umano Smaltimento come SOA di Categoria 2.

Invio ICA di ritorno ad OSA ed Autorità locale competenti per allevamento di origine.



[1-2] Fonte: Immagini archivio Azienda USL Modena

PESTI SUINE (PSC-PSA)

[Reg. (UE) 2019/627 – Art. 45, lett. e)] - [9CFR 311.3]

Agente eziologico PSA:

- Genere Asfivirus

Agente eziologico PSC:

- Genere Pestivirus



RILIEVI ANATOMO PATOLOGICI

- Emorragie petecchiali a livello dei reni;
- Milza ingrossata e congesta;
- Linfonodi mesenterici aumentati di volume con possibili lesioni emorragiche;
- Emorragie a livello della parete intestinale;

Tali rilievi interessano generalmente più animali della stessa partita e possono non essere presenti simultaneamente sullo stesso animale

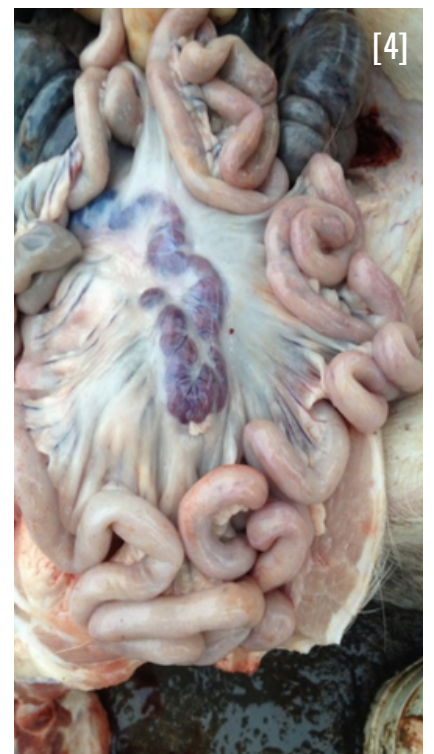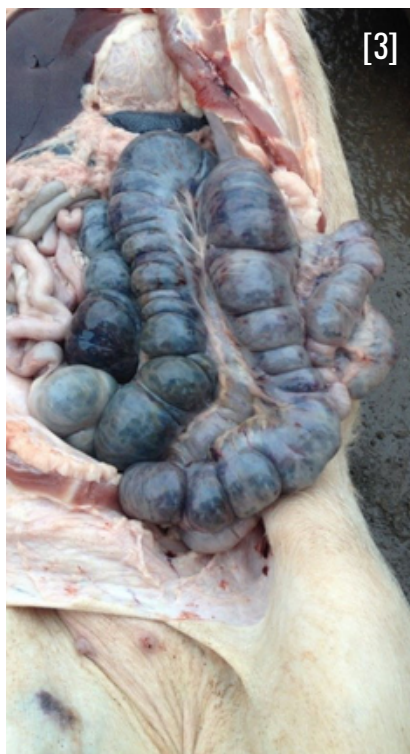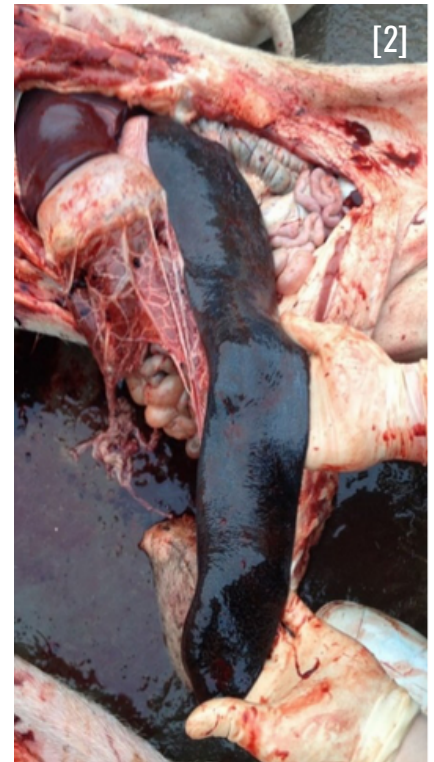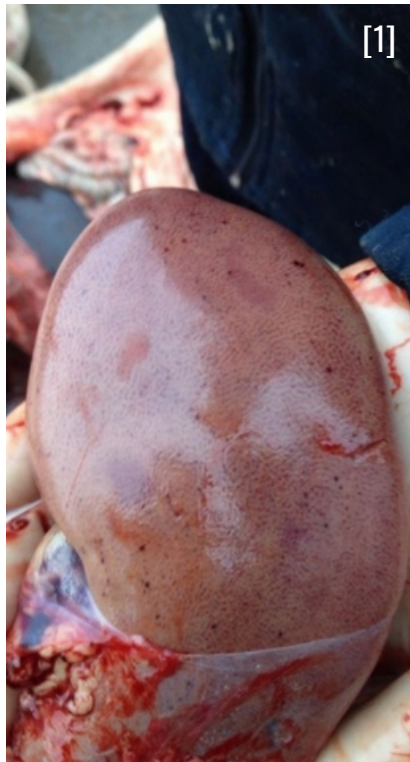In caso di sospetto di Pesti Suine NON PROCEDERE ALLA INCISIONE DI ORGANI per evitare la contaminazione ambientale

GIUDIZIO ISPETTIVO

In caso di localizzazione esclusiva a livello cutaneo, "scotennatura" della carcassa:

- In caso di **assenza** di lesioni a livello della muscolatura sottostante, la carcassa e le relative frattaglie possono essere destinate al consumo umano. Smaltimento della cute come SOA Categoria 2.
- In caso di **concomitanti** lesioni renali, esclusione della carcassa e delle relative frattaglie dal consumo umano Smaltimento come SOA di Categoria 2.

Invio ICA di ritorno ad OSA ed Autorità locale competenti per allevamento di origine.



[1-2-3-4] Fonte:

https://www.3tre3.it/articoli/siamo-preparati-per-riconoscere-la-peste-suina-africanapsa-sul-campo_9094/

SEGNI DI COMBATTIMENTO

[Reg. (UE) 2019/627 – Art. 44, par. 3] - [9CFR 311.22]



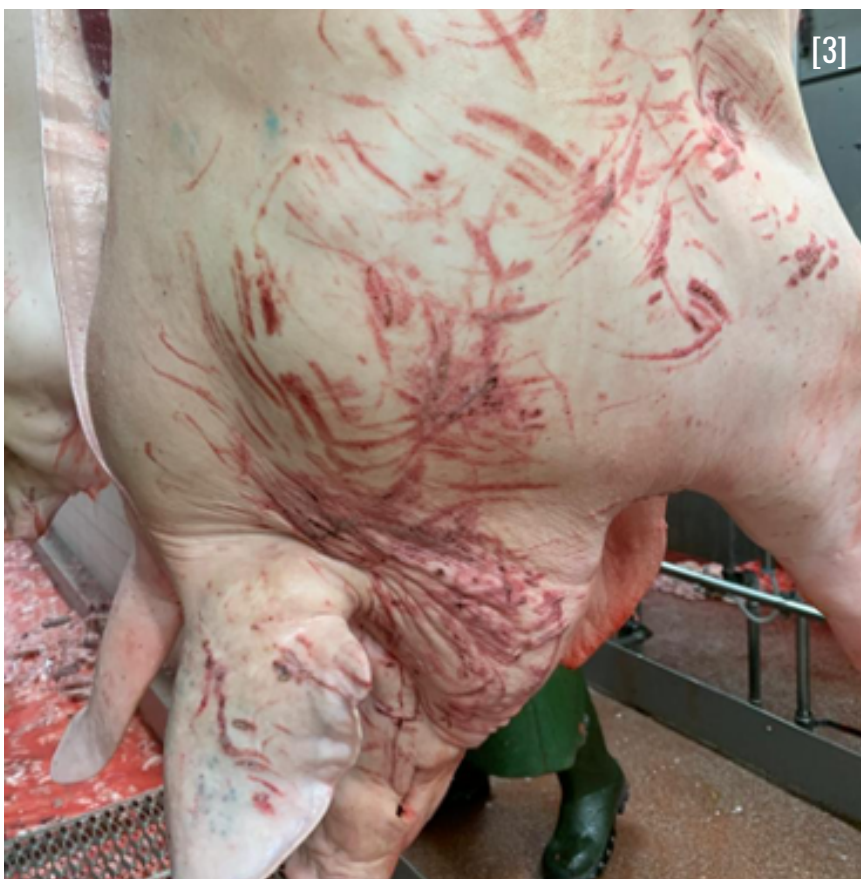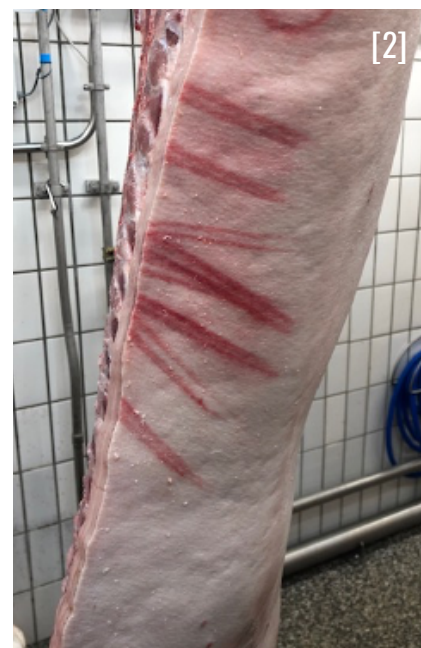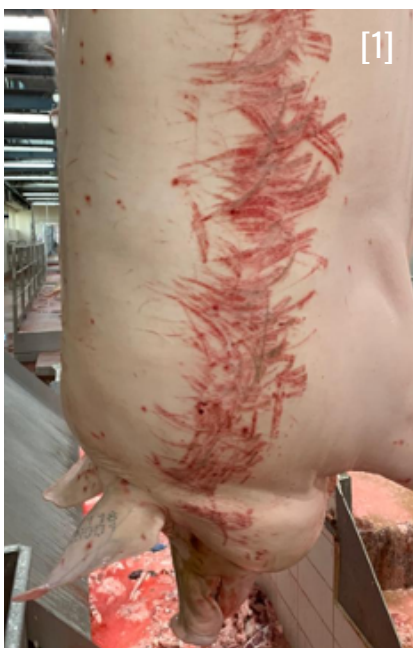RILIEVI ANATOMO PATOLOGICI

Presenza a livello cutaneo di lesioni emorragiche allungate indicative di aggressioni subite da parte di altri animali.

GIUDIZIO ISPETTIVO

Si tratta di un rilievo che non incide sulla possibilità di destinare le carni al consumo umano.

Nel caso in cui le lesioni compaiano ripetutamente su tutti gli animali provenienti dallo stesso allevamento, informare tramite ICA di ritorno la Autorità locale competente per valutazioni relative alla gestione del benessere animale in allevamento.



[1-2-3] Fonte: Immagini archivio Azienda USL ModenaA

INCIDENTI DI MACELLAZIONE

[Reg. (UE) 2019/627 – Art. 45, lett. o)]



RILIEVI ANATOMO PATOLOGICI

La cotenna esterna presenta soluzioni di continuo e si distacca dagli strati muscolari sottostanti.

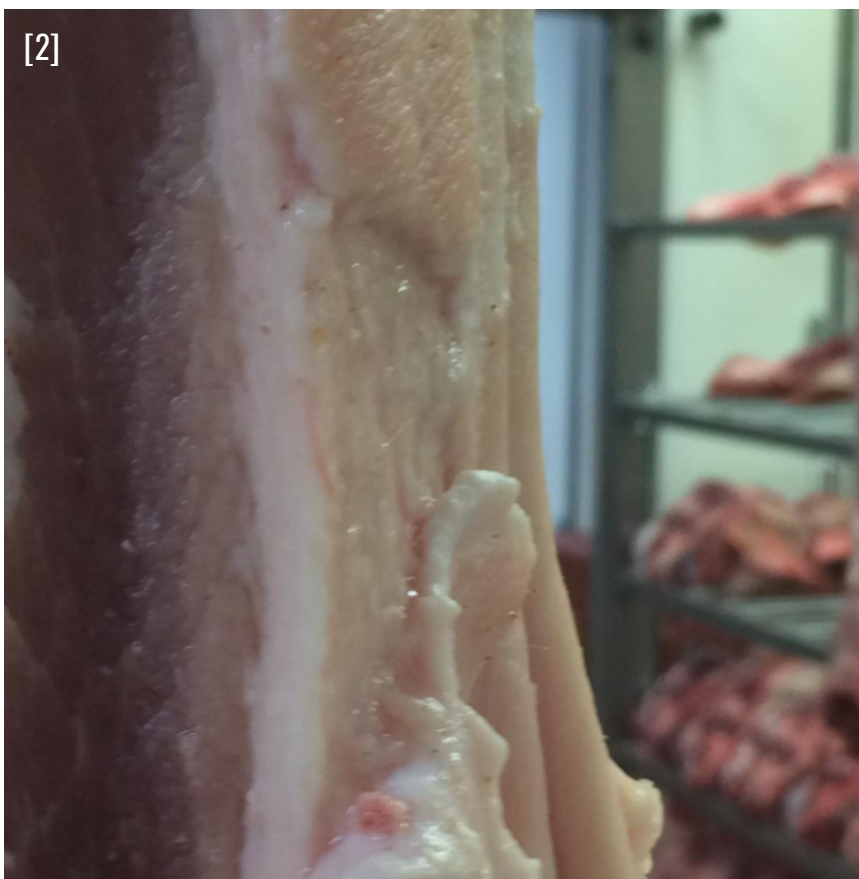Fenomeno legato alla eccessiva permanenza della carcassa nella vasca di scottatura.

GIUDIZIO ISPETTIVO

Si tratta di un rilievo che non inciderebbe sulla possibilità di destinare le carni al consumo umano.

Prevedere la scotennatura della carcassa per analisi degli strati muscolari sottostanti.

Nel caso in cui le carni sottostanti presentino segni di cottura, queste non sono commercializzabili come carni fresche e sono smaltite come SOA di Categoria 3.



[1-2] Fonte: Immagini archivio Azienda USL Modena

CONTAMINAZIONE DELLA CARCASSA

[Reg. (UE) 2019/627 – Art. 45, lett. r)] - [9CFR 310.18(a)]




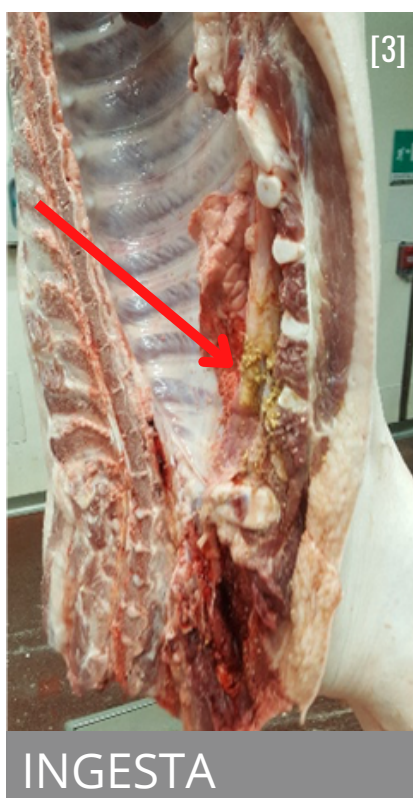
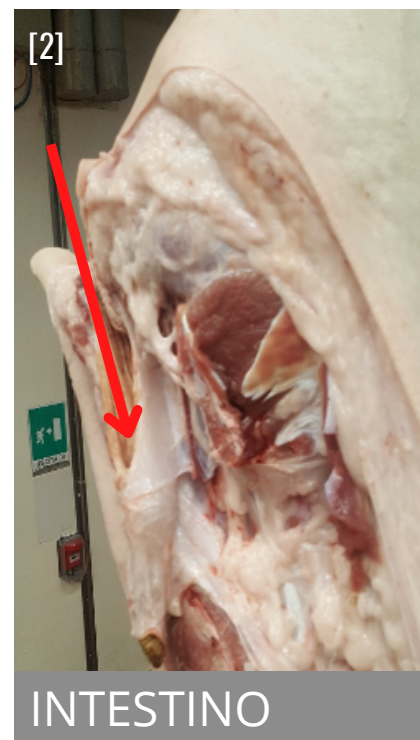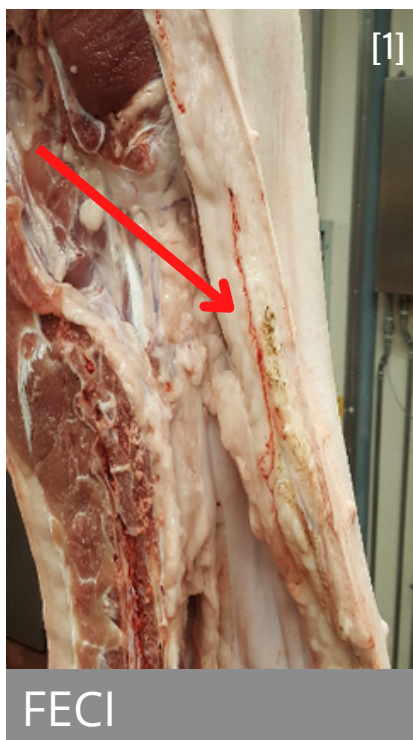
RILIEVI ANATOMO PATOLOGICI

- **FECI:** colore scuro, consistenza fine, possono interessare la parte alta o bassa della carcassa, più frequente a livello della linea alba e/o cavità del bacino;
- **INTESTINO:** colore chiaro, liscia all'esterno, pliche all'interno, possibile persistenza di materiale fecale, più frequente a livello della cavità del bacino;
- **INGESTA:** colore chiaro, consistenza granulosa, interessa la parte bassa della carcassa;
- **BILE:** dovuta a rottura della cistifellea che avviene durante l'eviscerazione, le carni e soprattutto la cotenna assumono colore giallo, interessa la parte bassa della carcassa.

GIUDIZIO ISPETTIVO

La contaminazione deve essere rimossa igienicamente evitando contatti diretti e indiretti con altre carcasse.

Valutare l'efficacia delle azioni intraprese dall'OSA per la prevenzione della contaminazione delle carcasse, tenendo conto di quanto definito a livello del piano HACCP.



[1-2-3-4] Fonte: Immagini archivio Azienda USL Modena

alimenti & salute

RINGRAZIAMENTI

Si ringrazia per la preziosa collaborazione prestata alla stesura di questo manuale:

- Vincenzo Maria De Nigris (AUSL Bologna)
- Daniele Fabbri (AUSL Modena)
- Elisa Di Carlantonio (AUSL Modena)
- Gaetano Liuzzo (AUSL Modena)
- Alfonso Rosamilia (AUSL Modena)
- Marina Perri (AUSL Modena)
- Viviana Miraglia (AUSL Modena)
- Ivan Benassi (AUSL Reggio Emilia)
- Carlo Loiudice (AUSL Parma)
- Rossella Magnani (AUSL Parma)
- Jessica Ginestreti (AUSL Piacenza)
- Vanni Gamberini (AUSL Romagna)
- Paola Ferrari (AUSL Romagna)
- Andrea Luppi (IZS Lombardia ed Emilia-Romagna)
- Stefano Benedetti (Regione Emilia-Romagna)

Realizzazione grafica e impaginazione a cura di:

- Franco Tomei (AUSL Modena)