

CONTAMINAZIONE DELLA CARCASSA

[Reg. (UE) 2019/627 – Art. 45, lett. r)] - [9CFR 310.18(a)]



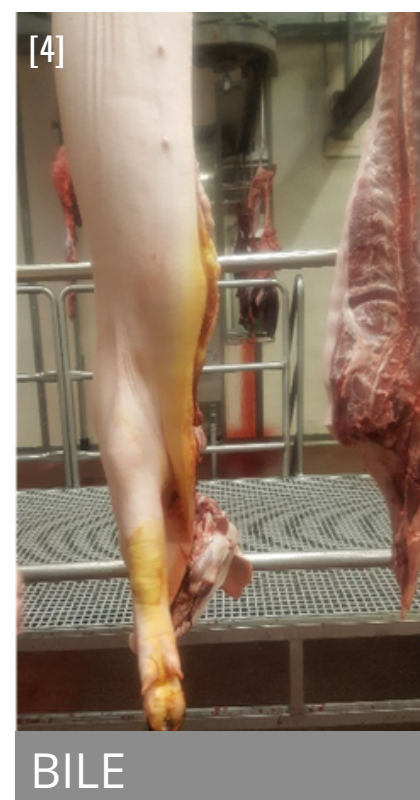
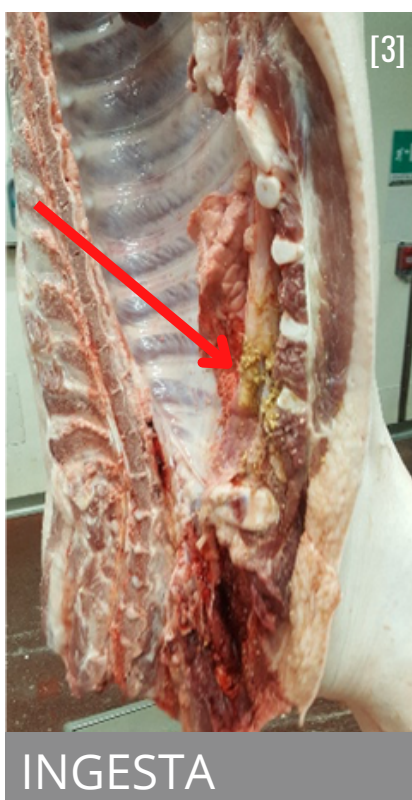
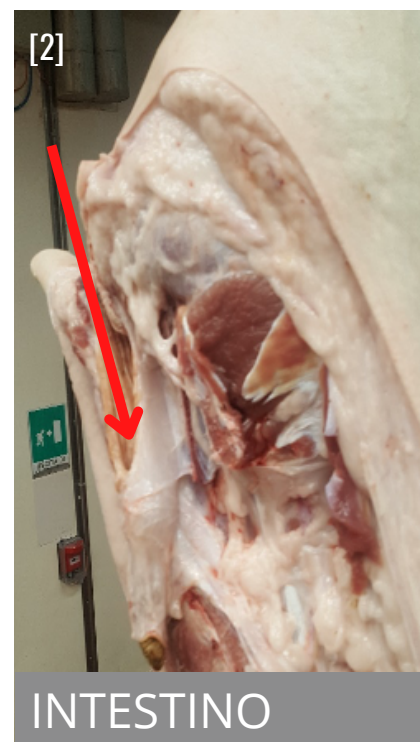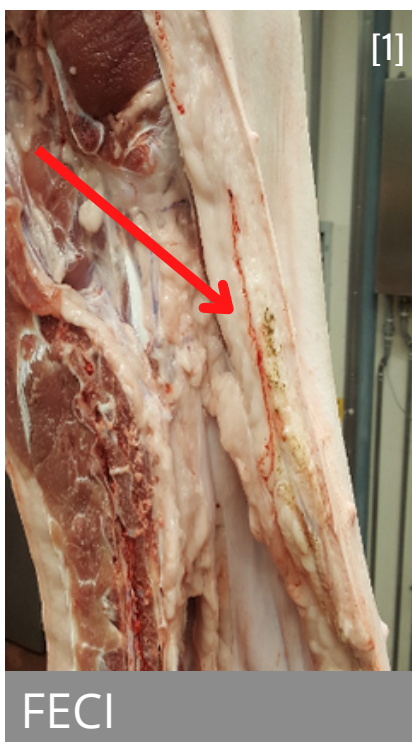RILIEVI ANATOMO PATOLOGICI

- **FECI:** colore scuro, consistenza fine, possono interessare la parte alta o bassa della carcassa, più frequente a livello della linea alba e/o cavità del bacino;
- **INTESTINO:** colore chiaro, liscia all'esterno, pliche all'interno, possibile persistenza di materiale fecale, più frequente a livello della cavità del bacino;
- **INGESTA:** colore chiaro, consistenza granulosa, interessa la parte bassa della carcassa;
- **BILE:** dovuta a rottura della cistifellea che avviene durante l'eviscerazione, le carni e soprattutto la cotenna assumono colore giallo, interessa la parte bassa della carcassa.

GIUDIZIO ISPETTIVO

La contaminazione deve essere rimossa igienicamente evitando contatti diretti e indiretti con altre carcasse.

Valutare l'efficacia delle azioni intraprese dall'OSA per la prevenzione della contaminazione delle carcasse, tenendo conto di quanto definito a livello del piano HACCP.



[1-2-3-4] Fonte: Immagini archivio Azienda USL Modena