

# CISTICERCOSI

(Reg. (UE) 2019/627 - Art. 30)] - [9CFR 311.24]

## Agente eziologico:

- Taenia solium



## RILIEVI ANATOMO PATOLOGICI

Presenza di cisti parassitarie multifocali visibili principalmente a livello cardiaco e muscolare.

Evidenza estremamente rara in suini che provengono da allevamenti intensivi, più frequente nei suini provenienti da allevamenti rurali.

## GIUDIZIO ISPETTIVO

### Appartare la carcassa e i relativi visceri

**Ispezione accurata e relativa incisione** dei muscoli striati della carcassa, in particolare cuore, masseteri, pilastri del diaframma, esofago, lingua e faccia mediale della coscia

In caso di lesioni localizzate:

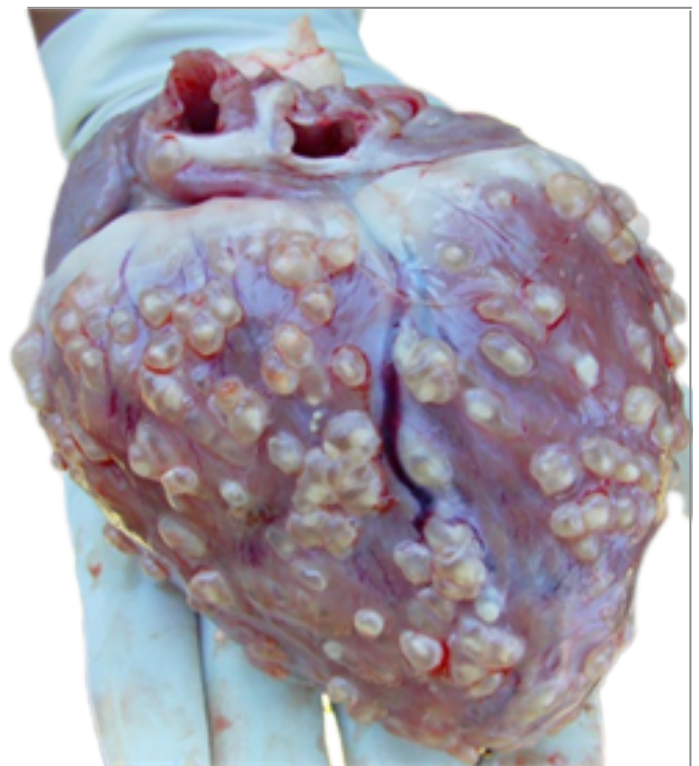
- Esclusione dell'organo coinvolto dal consumo umano e smaltimento dello stesso come SOA di Categoria 2. È possibile destinare le altre parti della carcassa a trattamento di bonifica a freddo (-10°C per almeno 10 giorni) ([EFSA-Q-2004-002](#)). Le carni devono comunque essere escluse dall'esportazione verso Paesi Terzi che prevedono in questi casi trattamenti specifici di bonifica (es USA rif. 9 CFR 311.24)

Esclusione delle carni dall'esportazione verso Paesi Terzi.

In caso di lesioni generalizzate:

- Esclusione dell'intera carcassa e relative frattaglie dal consumo umano e smaltimento dello stesso come SOA di Categoria 2.

Invio ICA di ritorno ad OSA ed Autorità locale competenti per allevamento di origine. Prelievo di un campione di porzione muscolare interessata ed invio al laboratorio (IZS) per tipizzazione della specie parassitaria (PCR e sequenziamento).



Fonte: Immagine  
<https://www.scirp.org/journal/paperinformation.aspx?paperid=93216>